

Journal of

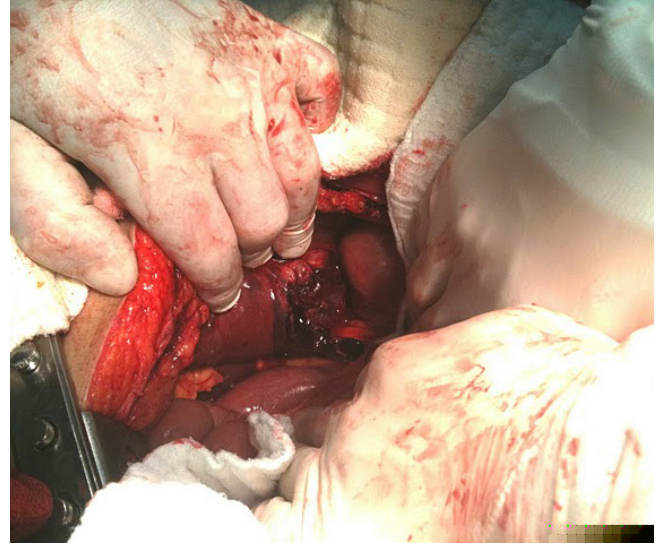
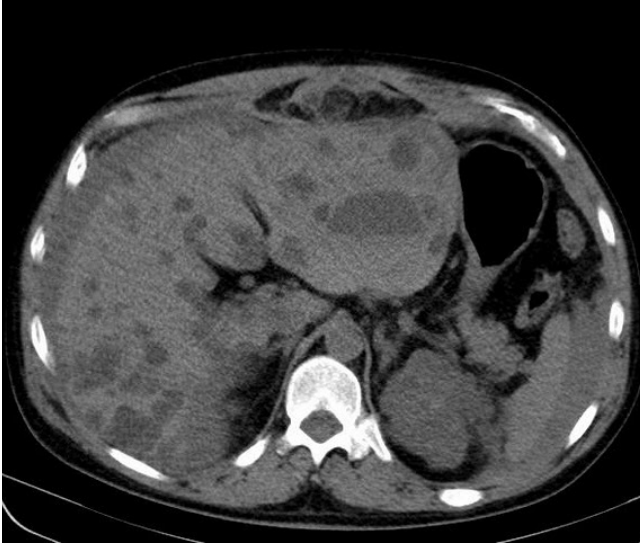Clinical and Analytical Medicine

Klinik ve Analitik Tıp Dergisi

Cilt / Vol: 5 Sayı / No: 2 Mart / March 2014

Intraabdominal Hemorrhage Due to Hepatic Cyst Rupture During CPR: Case Report

Mehmet T., Gözde Bumin A., Fahri Y., Murat Baki Y., Mehmet K.



Contents;

- Göğüs Ağrısının Klinik ve Anjiyografik Görüntüsünün Ortalama Trombosit Hacmiyle İlişkisi
- Antikoagulasyon Tedavisinde Kişisel Ölçüm Cihazlarının Başarısı
- Behçet Hastalarında Vitamin B12, Folik Asit ve Ferritin Düzeyleri
- Sistolitotripside Transüretal Nefroskop Kullanımının Sistoskop ile Karşılaştırılması
- Cedace Lapagei'nin Neden Olduğu Bir Pnömoni Olgusu
- Koroner Arter Hastalığı Risk Faktörleri
- Metabolik Sendromlu Bir Hastada Sol Ana Koroner Arter Anevrizması